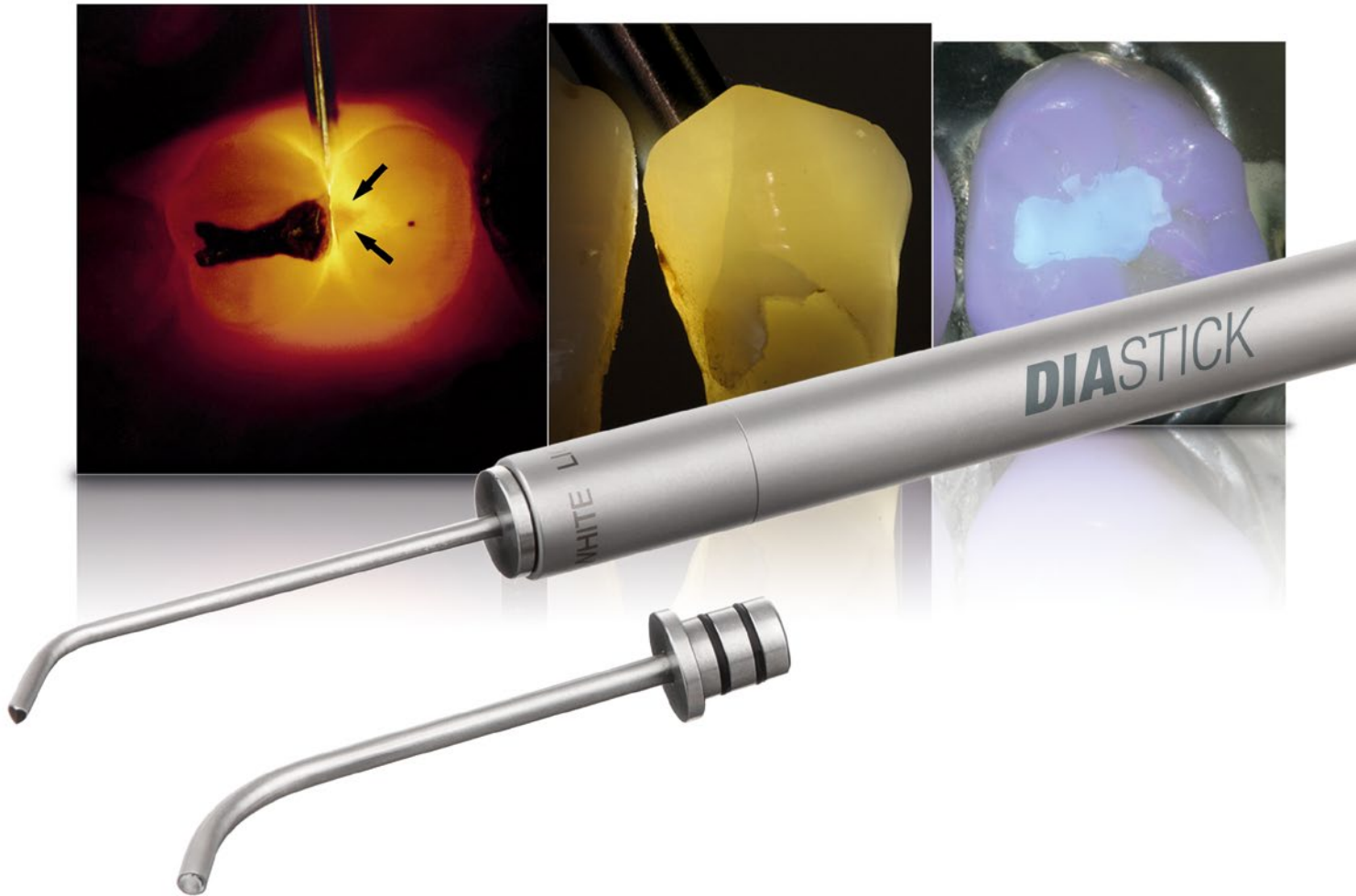

# Kariesdiagnostik und Composite-Darstellung mit einem System

Approximalkaries Diagnostik. Schmelzriss Erkennung. Composite Darstellung

# DIA-STICK für die Kariesdiagnostik

Die Karies-Sonde mit speziellem Anschliff wurde zur Früherkennung von Approximalkaries entwickelt. Klinische Studien beweisen, dass mit Hilfe der Transillumination mehr als doppelt so viele kariöse Defekte entdeckt werden wie mit Spiegel und Sonde. Und sogar im Vergleich zu Röntgenuntersuchungen wird mit der Faseroptik mehr Dentinkaries sichtbar gemacht, wie Studien von Prof. Dr. Pieper belegen.

Das DIA-STICK Set bestehend aus:

- Handgriff
- White Light
- Karies-Sonde
- Universal-Sonde
- Batterien LR1
- UV Light (optional)



# DIA-STICK mit Wechselaufsatz

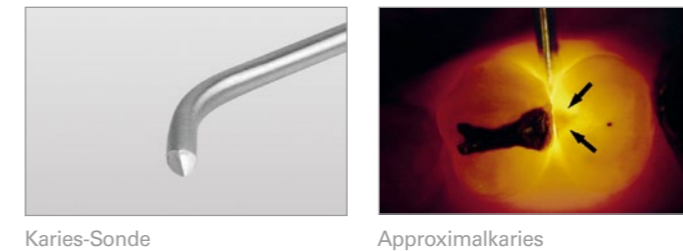


# DIA-STICK mit White Light und UV Light

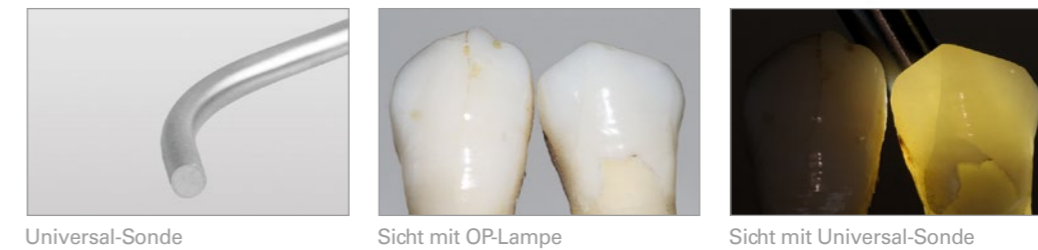Der Handgriff wurde weiter entwickelt: Ein Wechselaufsatz ermöglicht ein einfaches Austauschen des White Light und des UV Light.

Der UV Light Aufsatz bietet die Möglichkeit, Composite sichtbar zu machen. Diese Technik ermöglicht es unerwünschte Materialreste, sowohl beim Legen als auch beim Entfernen von Composite sichtbar zu machen.

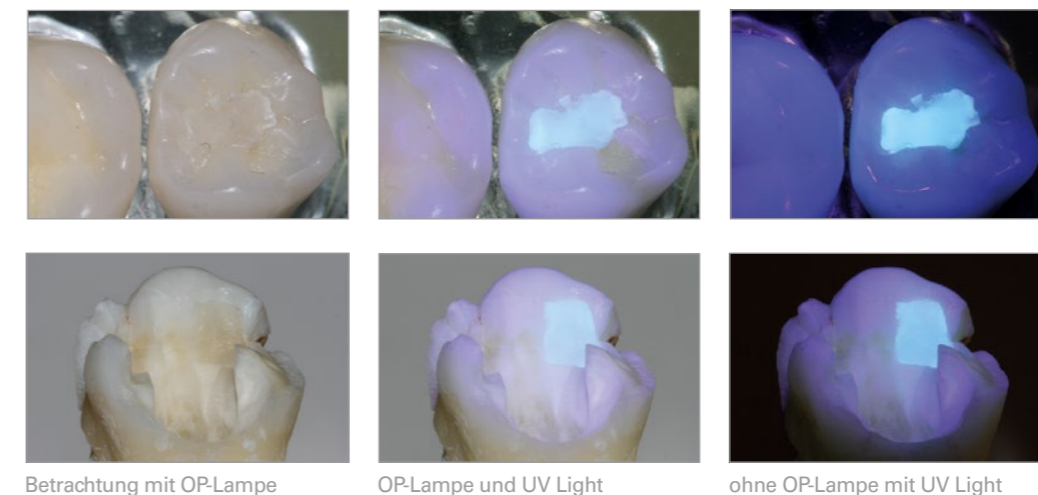
Die Karies-Sonde mit speziellem Anschliff zur Früherkennung von Approximalkaries



Die Universal-Sonde zur Erkennung von Schmelzrissen, Wurzelkanälen und zur Flächendurchleuchtung



DIA-STICK mit UV Light und Universal-Sonde um Reste von Composite sichtbar zu machen (Funktion ausschließlich mit fluoreszierenden Composite Materialien)



# Der I.C.LERCHER DIA-STICK zur Kariesdiagnostik (Faseroptische Transillumination)

## Einführung

Die Faseroptische Transillumination der Zahnhartsubstanz mittels Lichtsonde (FOTI) wurde vor drei Jahrzehnten zur Kariesdiagnostik eingeführt. Seither wurde ihre Wertigkeit immer wieder kontrovers diskutiert, insbesondere ob die Transillumination die Röntgendiagnostik ersetzen könne oder nicht.

Tatsächlich stellt die Faseroptische Transillumination mittels Lichtsonde eine strahlungsfreie, schnelle und dazu preisgünstige Erweiterung der klinischen Untersuchung dar. Das Zusammentragen sämtlicher Informationen aus visueller Untersuchung, FOTI und Röntgenbild erweitert die Diagnose approximaler kariöser Läsionen. Das Kariesmonitoring bei den Kontrolluntersuchungen wird durch die Kaltlichtdiagnosesonde deutlich erleichtert: Initiale Läsionen werden gut sichtbar und auch die Progredienz solcher Läsionen ist gut zu erkennen. Mit Hilfe der Transillumination können Infraktionen erkannt werden, sie hilft beim Auffinden von Wurzelkanälen (wenn kein OP-Mikroskop vorhanden ist). In der Prophylaxe zeigt sie noch vorhandene Plaque und Konkremente. In der Kinderzahnheilkunde ist die Transillumination eine hilfreiche Alternative, wenn das Kind die intraoralen Aufnahmen noch nicht toleriert.

## Die Technik

Bei Lichtsonden mit großem Austrittsfenster kommt es leicht zu Überstrahlungen und falsch negativen Befunden. Daher wurden Lichtsonden mit kleinem Lichtaustrittsfenster und keilförmig angeschrägten Lichtleiterspitzen entwickelt (Pieper und Schurade), mit denen mehr als dreimal so viele approximale Läsionen entdeckt werden als mit Spiegel und Lupenbrille. Die regelmäßige Karieskontrolle mittels Bissflügelaufnahmen (alle 2 Jahre) ergänzt die halbjährliche klinische Untersuchung mittels FOTI.

## Praktisches Vorgehen

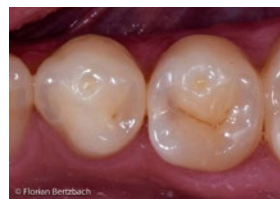Die OP-Lampe ausschalten; idealerweise werden die Zähne nach Abschluss der professionellen Zahnreinigung untersucht, um Überlagerungen durch Plaque und Zahnstein auszuschalten. Die Lichtsonde wird nach Lufttrocknung der Zähne am Eingang des

Interdentalraumes angesetzt und geringfügig hin und her bewegt. Bei Betrachtung von okklusal erscheint eine approximale kariöse Läsion im Seitenzahnbereich als lagekonstante dunkle Zone („Schatten“) innerhalb des hell durchleuchteten Zahnes aufgrund des veränderten Refraktionsindex der minder mineralisierten kariösen Zahnhartsubstanz. Die Ausdehnung der Dentinkaries kann oft anhand des orangefarbenen „Halos“ neben der dunklen Zone eingeschätzt werden.

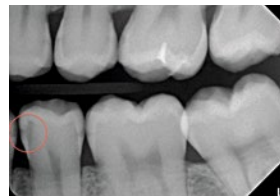## Klinisches Beispiel

Approximalkaries mesial 35? Die Faseroptische Transillumination zeigt einen deutlichen Schatten, auf der Bissflügelaufnahme ist die Ausdehnung der Dentinkaries zu erkennen, die Indikation zur konservierenden Behandlung ist gegeben.

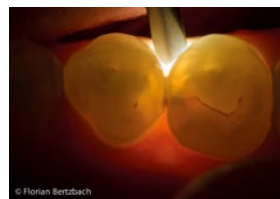### Fallbeispiel Ausgangssituation:



35 mesial  
Verdacht auf  
Approximalkaries

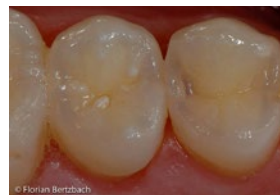

Röntgenbefund:  
35 C3 mes

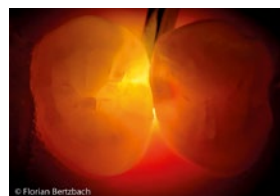

Transillumination:  
35 mesial D3,  
occlusal C1,  
34 distal C1

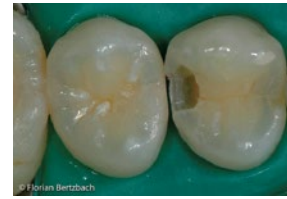### 2. Fallbeispiel:



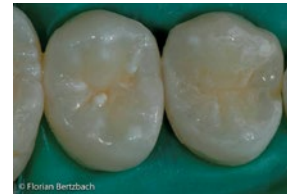14 distal  
Verdacht auf  
Approximalkaries



Transillumination:  
14 distal, der dunkle Schatten zeigt die Schmelzläsion, der rote Halo gibt einen Hinweis auf die Ausdehnung der Dentinkaries



Präparation 14 od,  
Darstellung des  
Defektes



Fertig gestellte  
Compositfüllung  
14 od

## Ergebnis

Zahnstein, Plaque, Schmelzspürge und Verschattungen von Metallrestorationen am Nachbarzahn (Amalgam, Gold) sowie Schmelzhypoplasien können falsch positive Ergebnisse zeigen. Mit etwas Erfahrung im Umgang mit der Lichtsonde gelingt es, diese Befunde korrekt einzuschätzen: Durch Veränderung des Durchstrahlungswinkels und Wechsel der Position der Lichtsonde auf die orale Seite, können diese Befunde differentialdiagnostisch von kariösen Läsionen abgegrenzt werden.

Wichtig ist, auf einen guten Ladezustand der Batterien zu achten und diese rechtzeitig zu wechseln, um Lichtverlust zu vermeiden.

Der UV Light Aufsatz hilft, Compositreste z.B. nach Entfernung von KFO-Brackets aufzuspüren, da die Füllkörper in Compositmaterialien fluoreszieren. Auch vorhandene perfekte Composit- und Keramikrestorationen können durch die UV-Transillumination besser erkannt werden.

**Autoren:** ZÄ Sabine Bertzbach / DDR. Manfred Zeisler / Doz. DDR. Ivano  
Bilder: Dr. Florian Bertzbach

### Empfohlen durch:

Prof. Dr. Pieper, Uni Marburg  
Prof. Dr. Kunzelmann, Uni München  
DDR. Manfred Zeisler, Innsbruck  
Doz. DDR. Ivano Moschèn, Bozen  
ZÄ Sabine Bertzbach  
Dr. Florian Bertzbach